

**РОЛЬ АКТИВНОГО ДРЕНИРОВАНИЯ В ЛЕЧЕНИИ И ПРОФИЛАКТИКЕ ХИРУРГИЧЕСКОЙ  
ИНФЕКЦИИ МЯГКИХ ТКАНЕЙ**  
(обзор литературы)

А.А. ЦЫБИН\*, В.Г. ИВШИН\*, Н.М. ЗАХАРОВА\*\*, Ю.В. ДУБОНОСОВ\*, Е.А. СТУДЕНОВА\*,  
И.И. НОЕВОЙ\*

\* *Тулский государственный университет, медицинский институт,  
ул. Болдина, д. 128, г. Тула, 300123, Россия, тел. +7-(4872) 56-00-82, e-mail:hb1kafedra@mail.ru*  
\*\* *ГБУЗ МО Минздрава России «Серпуховская городская больница им. Н.А.Семашко»,  
ул. 2-я Московская, д. 8/19, г. Серпухов, 142200, Россия*

**Аннотация.** В статье рассматривается краткая история развития современных методик профилактики и лечения послеоперационных осложнений ран мягких тканей и роль дренирования в этом процессе. Приведена краткая сравнительная характеристика консервативных и активных методик профилактики послеоперационных осложнений ран мягких тканей по данным зарубежных и отечественных авторов. Основные причины развития инфекционных осложнений раневого процесса, который нередко протекает в форме анаэробной инфекции. Анализ сроков заживления ран, в зависимости от способов хирургического воздействия, на пораженные воспалительным процессом ткани. Освещена эволюция активных хирургических методик санации раны и воздействия ее на раневой процесс. Преимущества и недостатки использования хирургических способов в комплексном воздействии на процесс заживления тканей. Подробно рассматривается вопрос хирургической санации раны в условиях гнойного воспаления с целью предупреждения септических осложнений, объем и способы хирургических операций, их эффективность. Отмечается, что наряду с хирургической операцией для санации хирургической инфекции мягких тканей важнейшим компонентом является выбор способа дренирования. Анализируются преимущества и недостатки различных методик дренирования, как в профилактике, так и в лечении хирургической инфекции мягких тканей.

**Ключевые слова:** дренирование, рана, профилактика, гнойные осложнения, санация, аспирация

**PREVENTION AND TREATMENT OF SURGICAL SOFT TISSUE INFECTION**  
(literature review)

A.A. TSYBIN\*, V.G. IVSHIN\*, N.M. ZAKHAROVA\*\*, U.V. DUBONOSOV\*, E.A. STUDENOVA\*,  
I.I. NOEVOI\*

\* *Medical Institute, Tula state University, Boldin Str., 128, Tula, 300123, Russia,  
Tel. +7-(4872) 56-00-82, E-mail:hb1kafedra@mail.ru*  
\*\* *SBIHC of the Ministry of Health "Serpukhov City Hospital named after N. Semashko",  
2-ya Moskovskaya Str., 8/19, Serpukhov, Moscow region, 142200, Russia*

**Abstract.** The article discusses a brief history of modern prevention and treatment methods of postoperative complications of soft tissue wounds and the role of drainage in this process. A brief comparative characteristic of conservative and active methods of prevention postoperative complications of soft tissue wounds according to foreign and domestic authors is presented. The main causes of infectious complications of the wound process, which often occurs in the form of anaerobic infection, are studied. The analysis of the healing time of wounds, depending on the methods of surgical intervention, affected by the inflammatory process the tissue, is carried out. The evolution of active surgical techniques of wound sanitation and its impact on the wound process is highlighted. There are the advantages and disadvantages of using surgical methods in a complex effect on the process of tissue healing. The question of surgical wound sanitation in conditions of purulent inflammation in order to prevent septic complications, the volume and methods of surgical operations, their effectiveness is considered in detail. It is noted that along with the surgical operation for the rehabilitation of surgical infection of soft tissues, the most important component is the choice of the method of drainage. The advantages and disadvantages of different drainage techniques in both prevention and treatment of surgical infection of soft tissues are analyzed.

**Keywords:** drainage, wound, surgical treatment, prevention, purulent complications, sanitation, wound process.

**Актуальность.** На современном этапе в понятие *хирургической инфекции мягких тканей* (ХИМТ), чаще вкладываются все гнойные осложнения раневого процесса и первичных гнойно-септических заболеваний требующих хирургического лечения [3]. Профилактика и лечение ХИМТ – одна из трудных проблем, особенно в экстренной хирургии, и по существу связана с заживлением раны мягких тканей

после оперативного вмешательства. Из множества разнообразных методов и способов профилактики хирургической инфекции в ране, ни один из них не удовлетворяет хирургов полностью, так как наряду с несомненными преимуществами у каждого из них имеются свои недостатки [10, 13].

Об этом свидетельствуют как исторические, так и современные результаты профилактики и лечения данной патологии. Как отмечают многие авторы, гнойные осложнения послеоперационных ран составляют от 0,5-12% до 61,77% и более в зависимости от характера заболеваний и оперативных вмешательств [3].

По мнению исследователей одной из причин развития инфекционных осложнений раневого процесса являются изменения резистентности микроорганизма и реактивности макроорганизма в системе иммунного взаимодействия и ответных реакций [5]. Не редки случаи возникновения различных форм анаэробной инфекции после хирургических операций, особенно по поводу множественных и сочетанных травм, лечение которых представляет большие трудности. Это отражается на сроках заживления пораженных тканей, которые составляют от 15 до 125 дней, в зависимости от локализации, площади, гнойных деструктивных изменений мягких тканей, применяемых методов профилактики и лечения [3, 14]. Летальность при гнойных заболеваниях мягких тканей остается также высокой и составляет от 0,08 до 3,7% [3]. При анаэробной инфекции мягких тканей летальность достигает 30-70% [1, 4].

Многие авторы считают периоперационную антибиотикопрофилактику, применение антимикробных композиций эффективной мерой предупреждения гнойных осложнений в ранах и влияния на сокращение сроков их заживления. Другие – сторонники активных хирургических методик, в том числе дренирования, в большинстве случаев отказываются от профилактического применения антибиотиков [9, 13, 16].

На современном этапе в практике лечения *хирургической инфекции (ХИ)*, особенно активно пропагандируется методика вакуумирования (Вакуум-терапия), в том числе в применении к гнойным ранам. Она нашла многих сторонников и является высокоэффективным и патогномичным способом [4, 11].

**Краткая история и современные методы профилактики и лечения ХИМТ.** Для наглядности и исторического экскурса в проблему, на рис. 1, 2 приведены диаграммы, на которых представлены по годам сравнительные литературные данные отечественных и зарубежных авторов о развитии послеоперационных гнойных осложнений в ранах в зависимости от способов профилактики ХИМТ [14].

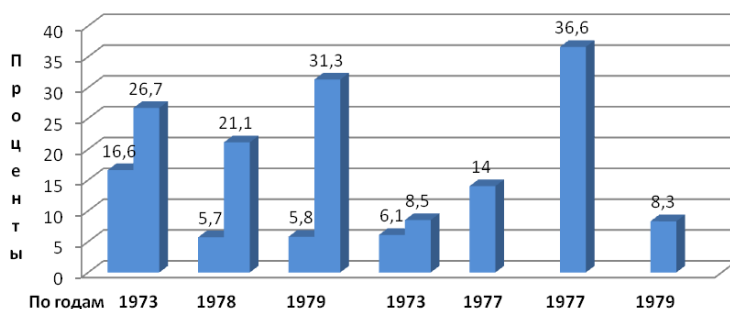


Рис. 1. Динамика уровня осложнений в послеоперационных ранах мягких тканей в зависимости от нехирургических методов профилактики (данные отечественных и зарубежных авторов, Цыбин А.А.,1999)[14]

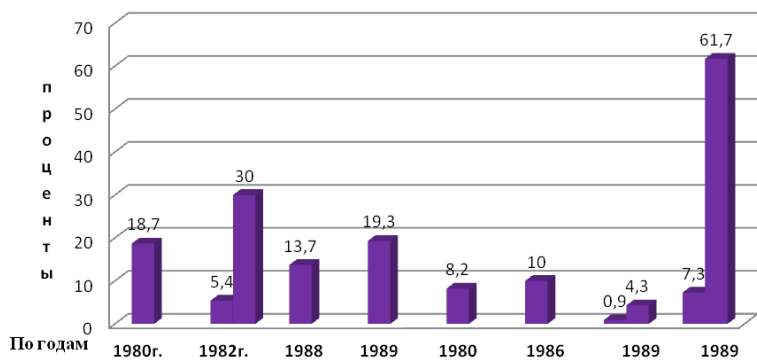


Рис. 2. Динамика уровня осложнений в послеоперационных ранах мягких тканей в зависимости от хирургических методов профилактики (данные отечественных и зарубежных авторов, Цыбин А.А.,1999)[14]

Как видно из приведенных данных, количество различных осложнений в послеоперационных ранах, в том числе гнойных за указанные периоды 1970-1980-х годов было достаточно высоким. В 80-90-е годы эта тенденция еще более обострилась и составила до 61,77%, несмотря на меры профилактики. Данные некоторых авторов приводятся в сравнении до применения мер профилактики и после (двойные данные гистограммы). Следует отметить, что приводимый уровень осложнений некоторыми отечественными и зарубежными исследователями не сильно различается от мер профилактики, и в основном не выходит за рамки 30%. Данная тенденция сохраняется и в настоящее время [3,8]. Следовательно, можно считать это некоторой закономерностью, проявляющейся на протяжении длительного периода на фоне широкого профилактического применения антибиотиков. Некоторое различие в цифрах, вероятно, объясняется условиями, в которых проводились операции и уровнем технической оснащенности. Об этом свидетельствуют сроки заживления «чистых» и гнойных ран, которые составили от 30-60 до 125 дней по данным ряда авторов [9, 13].

*Инфекции кожи и мягких тканей* (ИКМТ), составляют до 38 % случаев в отечественной амбулаторной практике и до 70 % в общей структуре первичных обращений к хирургу [5, 6].

Таким образом, профилактика и лечение ХИМТ с использованием активных хирургических методов всегда этиологически и патогенетически взаимосвязаны. Наибольшее значение это имеет в экстренной хирургии, когда оперированные ткани в той или иной степени подвергаются контаминации микроорганизмами. К этому следует добавить, что нет принципиальной разницы в лечении первичного гнойно-воспалительного заболевания мягких тканей, его местного осложнения и нагноения в послеоперационных ранах мягких тканей [5, 8].

Отдавая дань истории, следует отметить период врачевания в древности, когда хирурги использовали промывание раны вином и введение в ее полость корпии для дренажа и адсорбции раневого экссудата. Дальнейшее развитие науки, разработка различных видов антисептики и асептики в хирургии – создали условия для сокращения частоты ХИМТ. После изобретения техники наложения первичных швов на рану не одно столетие считалось, что данная мера является важнейшим условием предупреждения «заражения» поврежденных мягких тканей. История изучения вопроса показала, что часто, в ситуации обширной контаминации тканей микроорганизмами, механического загрязнения и повреждения, хирургическая санация и отказ от первичных швов является высокоэффективной мерой профилактики ХИМТ. Стали выработываться показания и противопоказания, а так же разработка и использование различного вида швов (первичные, вторичные и отсроченные) [10]. Способ хирургической санации, и адекватного дренирования раневой полости является одним из основных компонентов указанного комплекса мероприятий как в целях профилактики нагноений «чистых» операционных ран в экстренной хирургии, так и в лечении гнойных ран [8, 13].

Еще И.В. Давыдовский в 1969 году указывал, что наиболее экономичным с биологических позиций следует считать заживление раневого процесса по типу первичного натяжения. Поэтому главной задачей, стоящей перед хирургами, необходимо считать разработку таких методов профилактики и лечения ХИМТ, которые сводят течение раневого процесса в мягких тканях к заживлению первичным натяжением [9].

Создание новых технологий в медицине, в частности в хирургии, выводит на медицинский рынок все более высокотехнологичные способы и методы профилактики ХИМТ. Одним из наиболее эффективно используемых, в современной практике методов стал способ, предложенный Редоном в 1951 году с целью повлиять на процесс оттока экссудата из чистой послеоперационной раны путем недозированной переменной принудительной аспирации [15]. Аспирация проводилась медицинской грушей. Методика была предложена для дренирования асептической раны после секторальной резекции молочной железы. Срок дренирования одни сутки.

При последующем изучении этого метода выявлены и его недостатки. Однако они к истинной методике Редона уже отношения не имеют, поскольку недостатки были выявлены при удлинении сроков дренирования. На 3-4 сутки дренирования вокруг раневой части формируется фиброзная капсула, изолирующая просвет трубки от раневой полости и препятствующая адекватному дренированию.

К другим отрицательным моментам аспирационного дренирования некоторые отечественные и зарубежные авторы относят травму тканей всеми видами дренажей. Дренажная трубка увеличивает бактериальную обсемененность тканей и частоту инфицированности. Аспирация способствует нарушению артериального притока и застою венозного оттока крови, некрозу краев раны. Дренажи, как любые инородные тела, увеличивают сенсбилизацию тканей. При сильном разрежении во время аспирации появляются признаки повреждающего действия на ткани (возрастает экссудация, отек тканей), увеличивается количество кровоизлияний.

Однако работы многочисленных авторов убедительно показали, что активное дренирование раны приводит к активации процессов микроциркуляции, снятию паравульнарного отека, усиливает артериальный приток крови к тканям, повышает эффективность санации и рост грануляций, способствуя тем самым повышению их местной резистентности. Увеличивается фагоцитоз. Создаваемое разрежение в

герметически замкнутой полости не только осушает «мертвые» пространства от экссудата, но и сближает их. При отсутствии раневого отделяемого через 3-4 дня стенки раны срастаются. Таким образом, аспирация заменяет давящие повязки. В конечном счете, сокращаются сроки заживления ран, и госпитализации больных [1, 2, 4, 10].

Отечественные и зарубежные авторы отмечают, что «вакуум», равный диастолическому давлению, не может вызвать отрицательного воздействия на ткани. Исследованиями доказано, что применение «активной аспирации» может быть расценено эквивалентным применению антибиотиков, что дренирование наиболее эффективно в сочетании с применением антисептиков [11, 13].

Стремление устранить некоторые недостатки аспирационного метода в лечении ран подтолкнуло отечественных и зарубежных ученых к разработке аспирационно-промывного способа дренирования раневой полости [7]. Этот метод стал с успехом применяться, как в целях профилактики нагноений чистых ран, так и для лечения гнойных ран, и гнойных хирургических осложнений в мягких тканях, после первичной и вторичной хирургической обработки.

Работа аспирационно-промывных систем (в разной модификации) заключается в одномоментном, постоянном проточном, или фракционном орошении раневой полости диализирующими растворами (чаще применяются различные антисептики). Удаление растворов из раны происходит без принудительной или с принудительной аспирацией (электроотсос, водоструйный отсос и др.). Регулирование режима функционирования (приток-отсасывание) осуществляется вручную или с использованием автоматизированных программирующих устройств [13].

Широко распространенный в 1980-90 г.г. метод отсасывающего-промывного дренирования осуществляется в следующей последовательности: после хирургического пособия в очаге в раневую полость устанавливаются дренажные устройства различных конструкции и количества с наложением швов на кожу и с последующим промыванием в постоянном (проточном), одномоментном или в длительном фракционном режиме. Для этого используются различные приемы эвакуации промывного раствора. Промываются сами дренажные системы и полость раны с экспозицией диализирующего раствора на определенное время с последующим отсасыванием его вместе с раневым экссудатом. Это позволяет в той или иной мере достичь вышеуказанных эффектов при воздействии на рану [7, 12].

Аспирационно-промывное дренирование оказалось достаточно эффективным, что способствовало его широкому распространению и завоевало много сторонников, особенно в нашей стране. Благодаря промыванию удается удалить раневую экссудат с детритом, гноем и уменьшить содержание микроорганизмов в ране [7, 12]. Промывание снижает воспалительную реакцию тканей, способствует исчезновению отека и переходу раны в стадию заживления. Использование при этом первичных швов снижает возможность развития госпитализма и вторичного инфицирования. Некоторые авторы указывают, что при этом срок нетрудоспособности у больных с гнойным маститом составил 22,4 суток, с абсцессом ягодицы – 19,4 суток, флегмоной ягодицы – 30,8 суток.

Оценивая достоинства аспирационно-промывной санации ран, необходимо, однако, указать, что и она не лишена недостатков. К ним следует отнести затекание между швами раны промывного раствора при закупорке аспирационных трубок сгустками крови или тканевым детритом, что приводит к нарушению герметичности раны, нагноениям, некрозам и несостоятельности швов. Нагнетание диализирующего раствора в раневую полость замедляет время ее заживления, формирует эту полость и не способствует сращению ее стенок. При этом не исключается и резорбция диализата, поддерживающая токсикоз. В некоторых тканях (кость, костный мозг, ткани паренхиматозных органов) проточно-промывные системы оказались малоэффективны [15].

В последние годы предложен метод «вакуумирования» ран для профилактики и лечения гнойных ран. В его основу положено создание разрежения в раневой полости без наложения швов на кожу [11]. «Родоначальником следует считать Н.И. Пирогова, в 1849 году применившего кровососную банку для вакуумирования». Позднее *A. Bier* в конце 19 века применил аналогичный способ. Применение «вакуума», аспирации в стадии очищения раны в 3-4 сеанса по 1-2 сек. со степенью разрежения 300-500 мм рт.ст. позволяет заменить препараты химического некролиза, что также уменьшает объем раны на 5,75% в сутки [11].

Однако, термин вакуумирование раневой полости не совсем корректный с научно-практической точки зрения, поскольку отрицательное давления в ране, равное вакууму, во-первых, невозможно создать без специального оборудования, во-вторых, такое разрежение вызывает в тканях негативные изменения.

В последующем предложена усовершенствованная методика: в гнойную рану помещают U-образную разрезанную полоску пенополиуретана. В нее укладывают трубку, рану герметизируют пленкой и создают разрежение 150-200 мм рт.ст. в 2-3 сеанса по 30 минут. Методика способствует быстрой санации раневой полости. В последующем рану ведут традиционным способом с применением марлевых повязок и подготовкой к пластике [1, 11, 13].

Однако, степень разрежения, по нашим данным, недостаточна для достижения лечебно-профилактического эффекта в некоторых очагах ХИМТ. Параметры указываемого автором отрицатель-

ного давления достаточны для некоторой возрастной группы больных и локализации гнойно-воспалительного процесса.

В конце 80-х, начале 90-х годов предложен способ «вакуумирования» с помощью сферической камеры, наложенной на открытую рану. Вакуум-аспирацию проводят при разрежении 0,1-0,15 атм. в 2-3 сеанса. Данный способ оказывает многофакторное влияние на заживление раны, особенно в фазу воспаления. Происходит ощелачивание раневого экссудата, усиленный приток крови в околораневую зону, мобилизация крови и лимфы. Увеличивается их фагоцитарная активность. Активизируется аэробное дыхание тканей, что подтверждается повышением *цитохромоксидазы* и *сукцинатдегидрогеназы*, быстро увеличивается количество сохранных форм нейтрофилов в раневых отпечатках. Благодаря применению данной методики общая продолжительность лечения сократилась в 1,5 раза [10, 11].

**Заключение.** Подводя итог освещению различных методов дренирования, следует отметить, что оно является основным слагаемым успеха в профилактике и лечении ХИМТ. Успех их применения в значительной степени зависит от правильного выбора показаний к использованию того или иного метода. Ключевым же фактором следует считать не «вакуум», а аспирацию и *дренирование* - адекватно созданный направленный отток из раневой полости при помощи разряжения и дренажных конструкций [13].

Кроме того, анализ способов санации раневой полости приточно-промывным дренированием показал, что он трудоемок, при этом необходим постоянный контроль над работой дренажных конструкций, в соблюдении режима промывания или аспирации, требует дополнительных материальных затрат, а также профессиональной подготовки среднего медперсонала, осуществляющего процесс наблюдения за больным и выполнение врачебных лечебно-профилактических назначений. Наиболее простым в осуществлении является аспирационный способ дренирования, однако он эффективен только при условии надежной герметизации раневой полости от окружающей среды. Герметичность процесса дренирования достигается наложением кожных швов, или использованием клейкой пленки на поверхность раны. Поэтому методику аспирационного дренирования следует применять по показаниям в целях профилактики осложнений в послеоперационных мягких тканях, так и для лечения ХИМТ.

#### **Литература**

1. Аникин А.И., Ларичев С.Е., Деденков О.А., Чапарьян Б.А., Шестаков Ю.Н. Опыт применения вакуумной терапии у пациентов с некротизирующими инфекциями мягких тканей. Сб. научных трудов научно-практической конференции, посвященной 15-летию ГБУЗ «НИИ неотложной детской хирургии и травматологии. Москва, 2018. С. 4–6.
2. Ахунзянов А.А., Митронин М.И., Пикуза А.В., Герасимов С.Г. Опыт лечения ран местным отрицательным давлением. Сб. научных трудов научно-практической конференции, посвященной 15-летию ГБУЗ «НИИ неотложной детской хирургии и травматологии. Москва, 2018. С. 6–8.
3. Багненко С.Ф., Баткаев Э.А., Белобородов В.Б., Богданец Л.И., Войновский Е.А., Гельфанд Б.Р., Гостищев В.К., Григорьев Е.Г., Дибиров М.Д., Ефименко Н.А., Жуков А.О., Зверев А.А., Звягин А.А., Земляной А.Б., Козлов Р.С., Кузнецов Н.А., Латышева Т.В., Новожилов А.А., Перехов С.Н., Сажин А.В. Хирургические инфекции кожи и мягких тканей. Российские национальные рекомендации. Москва, 2009. 89 с.
4. Горюнов С.В., Чапарьян Б.А., Егоркин М.А., Жидких С.Ю., Привиденцев А.И., Ульянина А.А., Игнатьев С.Н. Результаты использования метода лечения ран отрицательным давлением у пациентов с тяжелой хирургической инфекцией мягких тканей. Инновационные технологии в лечении ран и раневой инфекции. Материалы VI Ежегодной межрегиональной научно-практической конференции с международным участием / под общ. ред. А.Г. Баиндурашвили. 2015. С. 132–133.
5. Девятко В.А., Приб А.Н., Козлов А.В. Хирургические инфекции кожи и мягких тканей. Российские национальные рекомендации. М.: Боргес, 2009. 89 с.
6. Засорин А.А., Чернядьев С.А., Солдатов Ж.А. Биофизические методы в комплексном лечении хирургической инфекции мягких тканей. Сборник научных трудов «Актуальные вопросы медицины. Инновационные технологии в хирургии», 2018. С. 34–37
7. Казарян Н.С. Лечение пациентов с гнойными ранами путём применения аспирационно-проточно-промывного дренажа новой конструкции // Вестник Российской академии мед. наук. 2013. №12. С. 64–68.
8. Калашников А.Р., Федотова Е.В., Бернштейн В.Е., Зотиков С.Д., Дрозд В.В. Гнойная инфекция мягких тканей в неспециализированном хирургическом отделении городской больницы. Сборник материалов научно-практической конференции хирургов Архангельской области «Гнойная хирургия от эпохи Войно-Ясенецкого В.Ф. до современного периода: теория и практика / Под ред. В.П. Быков. 2008. С. 128–130
9. Корейба К.А., Газиев А.Р. Хирургическая инфекция поражения кожи и мягких тканей. Лечение длительно незаживающих ран. Казань: Отечество, 2011. 253 с.

10. Луцевич О.Э. Современные взгляды на патогенез и лечение гнойных ран // Хирургия. Журнал им. Н.И. Пирогова. 2011. № 5. С. 72–77.
11. Оболенский В.Н. Вакуум-терапия в лечении ран и раневой инфекции // Русский медицинский журнал. 2010. Т. 18, № 17. С. 1064–1072.
12. Смотриин С.М. Сорбционно – дренажное устройство в лечении гнойных ран и абсцессов мягких тканей // Хирургия. Восточ. Европа. 2012. № 3. С. 308–309.
13. Третьяков А.А., Петров С.В., Неверов А.Н., Щетинин А.Д. Лечение гнойных ран // Новости хирургии. 2015. Т. 23, № 6. С. 680–687.
14. Цыбин А.А. Аспирационное дренирование в профилактике послеоперационных осложнений и лечении гнойных ран: дисс....к.м.н. Серпухов, 1999. 17 с.
15. Цыбин А.А., Бояринцев В.С., Машков А.Е., Захарова Н.М., Слесарев В.В. Некоторые особенности и преимущества длительного аспирационного дренирования. Сб. материалов научно-практической конференции с международным участием «Духовное и врачебное наследие святителя Луки (Войно-Ясенецкого)». Москва, 2012. С. 205–212.
16. David N. Gilbert, Robert C. Moellering, George M. Eliopoulos, Merle A. Sande. The Sanford Guide to Antimicrobial Therapy. 2006. 164 p.

### References

1. Anikin AI, Larichev SE, Dedenkov OA, Chaparjan BA, Shestakov JuN. Opyt primeneniya vakuumnoj terapii u pacientov s nekrotizirujushimi infekcijami mjagkih tkanej [Experience in using vacuum therapy in patients with necrotizing soft tissue infections]. Sb. nauchnyh trudov nauchno-prakticheskoj konferencii, posvjashhennoj 15-letiju GBUZ «NII neotlozhnoj detskoj hirurgii i travmatologii. Moscow; 2018. Russian.
2. Ahunzjanov AA, Mitronin MI, Pikuza AV, Gerasimov SG. Opyt lechenija ran mestnym otricatel'nym davleniem [Experience in treating wounds with local negative pressure]. Sb. nauchnyh trudov nauchno-prakticheskoj konferencii, posvjashhennoj 15-letiju GBUZ «NII neotlozhnoj detskoj hirurgii i travmatologii. Moscow; 2018. Russian.
3. Bagnenko SF, Batkaev JeA, Beloborodov VB, Bogdanec LI, Vojnovskij EA, Gel'fand BR, Gostishhev VK, Grigor'ev EG, Dibirov MD, Efimenko NA, Zhukov AO, Zverev AA, Zvjagin AA, Zemljanov AB, Kozlov RS, Kuznecov NA, Latysheva TV, Novozhilov AA, Perehov SN, Sazhin AV. Hirurgicheskie infekcii kozhi i mjagkih tkanej [surgical infections of the Skin And soft tissues]. Rossijskie nacional'nye rekomendacii. Moscow; 2009. Russian.
4. Gorjunov SV, Chapar'jan BA, Egorkin MA, Zhidkih SJu, Prividencev AI, Ul'janina AA, Ignat'ev SN. Rezul'taty ispol'zovanija metoda lechenija ran otricatel'nym davleniem u pacientov s tjazhelej hirurgicheskoj infekciej mjagkih tkanej. Innovacionnye tehnologii v lechenii ran i ranevoj infekcii [Results of using the method of treating wounds with negative pressure in patients with severe surgical infection of soft tissues. Innovative technologies in the treatment of wounds and wound infection]. Materialy VI Ezhegodnoj mezhhregional'noj nauchno-prakticheskoj konferencii s mezhdunarodnym uchastiem. pod obshh. red. AG. Baindurashvili. 2015. Russian.
5. Devjatov VA, Prib AN, Kozlov AV. Hirurgicheskie infekcii kozhi i mjagkih tkanej. Rossijskie nacional'nye rekomendacii [Surgical infections of the skin and soft tissues] Moscow: Borges; 2009. Russian.
6. Zazorin AA, Chernjad'ev SA, Soldatov ZhA. Biofizicheskie metody v kompleksnom lechenii hirurgicheskoj infekcii mjagkih tkanej [Biophysical methods in the complex treatment of surgical soft tissue infection]. Sbornik nauchnyh trudov «Aktual'nye voprosy mediciny. Innovacionnye tehnologii v hirurgii»; 2018. Russian.
7. Kazarjan NS. Lechenie pacientov s gnojnymi ranami putjom primeneniya aspiracionno-protochno-promyvnoego drenazha novoj konstrukcii [Treatment of patients with purulent wounds by applying aspiration-flow-wash drainage of a new design]. Vestnik Rossijskoj akademii med. nauk. 2013;12:64-8. Russian.
8. Kalashnikov AR, Fedotova EV, Bernshtejn VE, Zotikov SD, Drozdov VV. Gnojnaja infekcija mjagkih tkanej v nespecializirovannom hirurgicheskom otdelenii gorodskoj bol'nicy [Purulent infection of soft tissues in the non-specialized surgical Department of the city hospital]. Sbornik materialov nauchno-prakticheskoj konferencii hirurgov Arhangel'skoj oblasti «Gnojnaja hirurgija ot jepohi Vojno-Jaseneckogo VF. do sovremennogo perioda: teorija i praktika. Pod red. VP. Bykov; 2008. Russian.
9. Korejba KA, Gaziev AR. Hirurgicheskaja infekcija porazhenija kozhi i mjagkih tkanej. Lechenie dlitel'no nezazhivajushhih ran [Surgical infection of skin and soft tissue lesions. Treatment of long-term non-healing wounds]. Kazan': Otechestvo; 2011. Russian.
10. Lucevich OJe. Sovremennye vzgljady na patogenez i lechenie gnojnyh ran [Modern views on pathogenesis and treatment of purulent wounds]. Hirurgija. Zhurnal im. NI. Pirogova. 2011;5:72-7. Russian.
11. Obolenskij VN. Vakuum-terapija v lechenii ran i ranevoj infekcii [Vacuum therapy in the treatment of wounds and wound infection]. Russkij medicinskij zhurnal. 2010;18(17):1064-72. Russian.

12. Smotrin SM. Sorbcionno – drenazhnoe ustrojstvo v lechenii gnojnyh ran i abscessov mjagkih tkanej [Sorption and drainage device in the treatment of purulent wounds and soft tissue abscesses]. *Hirurgija. Vostoch. Evropa*. 2012;3:308-9. Russian.

13. Tret'jakov AA, Petrov SV, Neverov AN, Shhetinin AD. Lechenie gnojnyh ran [Treatment of purulent wounds]. *Novosti hirurgii*. 2015;23(6):680-7. Russian.

14. Cybin AA. Aspiracionnoe drenirovanie v profilaktike posleoperacionnyh oslozhenij i lechenii gnojnyh ran [Aspiration drainage in the prevention of postoperative complications and treatment of purulent wounds][dissertation]. Serpuhov; 1999. Russian.

15. Cybin AA, Bojarincev VS, Mashkov AE, Zaharova NM, Slesarev VV. Nekotorye osobennosti i preimushhestva dlitel'nogo aspiracionnogo drenirovanija [Some features and advantages of long-term aspiration drainage. Collection of materials of the scientific and practical conference with international participation " Spiritual and medical heritage of St. Luke (Voyno-Yasnetsky)]. *Sb. materialov nauchno-prakticheskoy konferencii s mezhdunarodnym uchastiem «Duhovnoe i vrachebnoe nasledie svyatitelja Luki (Vojno-Jaseneckogo)»*. Moscow; 2012. Russian.

16. David N. Gilbert, Robert C. Moellering, George M. Eliopoulos, Merle A. Sande. *The Sanford Guide to Antimicrobial Therapy*. 2006.

---

**Библиографическая ссылка:**

Цыбин А.А., Ившин В.Г., Захарова Н.М., Дубоносов Ю.В., Студенова Е.А., Ноевой И.И. Роль активного дренирования в лечении и профилактике хирургической инфекции мягких тканей (обзор литературы) // Вестник новых медицинских технологий. Электронное периодическое издание. 2020. №6. Публикация 1-7. URL: <http://www.medtsu.tula.ru/VNMT/Bulletin/E2020-6/1-7.pdf> (дата обращения: 07.12.2020). DOI: 10.24411/2075-4094-2020-16591\*

**Bibliographic reference:**

Tsybin AA, Ivshin VG, Zakharova NM, Dubonosov UV, Studenova EA, Noevoi II. Rol' aktivnogo drenirovanija v lechenii i profilaktike hirurgicheskoy infekcii mjagkih tkanej (obzor literatury) [Prevention and treatment of surgical soft tissue infection (literature review)]. *Journal of New Medical Technologies, e-edition*. 2020 [cited 2020 Dec 07];6 [about 7 p.]. Russian. Available from: <http://www.medtsu.tula.ru/VNMT/Bulletin/E2020-6/1-7.pdf>. DOI: 10.24411/2075-4094-2020-16591

\* номера страниц смотреть после выхода полной версии журнала: URL: <http://medtsu.tula.ru/VNMT/Bulletin/E2020-6/e2020-6.pdf>