



ВЛИЯНИЕ 60-ТИ СУТОЧНОГО ВВЕДЕНИЯ ТАРТРАЗИНА НА ГИСТОЛОГИЧЕСКОЕ СТРОЕНИЕ И МОРФОМЕТРИЧЕСКИЕ ПАРАМЕТРЫ ЩИТОВИДНОЙ ЖЕЛЕЗЫ КРЫС

В.Н. МОРОЗОВ*, В.И. ЛУЗИН**

*ФГАОУ ВО «Белгородский государственный национальный исследовательский университет»,
ул. Победы, д. 85, г. Белгород, 308015, Россия, e-mail: Info@bsu.edu.ru

**ГУ ЛНР «Луганский государственный медицинский университет им. Святителя Луки»,
квартал 50-летия Обороны Луганска, д. 1Г, г. Луганск, 91045, Луганская Народная Республика, Россия,
e-mail: kanclgmu@mail.ru

Аннотация. Цель исследования – изучить особенности гистологического строения щитовидной железы и ее морфометрические показатели в период после окончания 60-ти суточного введения тартразина. **Материалы и методы исследования.** Для исследования выбрано 90 белых крыс-самцов, распределенных на три группы. Группа А являлась контрольной, где крысы ежедневно в течение 60 дней внутрижелудочно получали физиологический раствор; группы Б и В – в идентичные сроки и в аналогичном объеме крысы получали раствор тартразина в дозе 750 и 1500 мг/кг массы тела. Сроки эксперимента составили 3, 10, 15, 24 и 45 сутки. Качественные изменения гистологического строения щитовидной железы изучались при помощи световой микроскопии, а количественные – гистоморфометрии: измеряли внутренние диаметры фолликулов, высоту фолликулярного эпителия, площадь ядер и цитоплазмы фолликулярных клеток, просвет-эпителиальный индекс и ядерно-цитоплазматическое отношение. **Результаты и их обсуждение.** В группах Б и В на 3, 10 и 15 сутки на срезах щитовидной железы выявлено увеличение количества фолликулярных клеток с явлениями апоптоза, слущенных эпителиоцитов, а также единичные скопления эритроцитов в полости фолликулов, увеличение числа фолликулов с плоским эпителием, коллоид в которых имел неоднородную структуру и не полностью заполнял их полость. К поздним срокам периода реадaptации наблюдается восстановление гистологической картины и морфометрических параметров щитовидной железы: в группе Б они практически полностью приближаются к контрольным значениям к 45 суткам, а в группе В изменения регистрируются и на 45 сутки. В группе Б к 45 суткам периода реадaptации фолликулы с плоским эпителием обнаруживаются только в периферической зоне щитовидной железы, при этом в группе В – они выявляются в обеих зонах, как и клетки с явлениями апоптоза. **Заключение.** Вышеуказанные изменения гистологического строения щитовидной железы имеют дозозависимый характер, свидетельствуют о гипofункции тироцитов, что подтверждается результатами гистоморфометрии.

Ключевые слова: щитовидная железа, фолликулярные клетки, световая микроскопия, гистоморфометрия, тартразин.

INFLUENCE OF 60-DAYS TARTRAZINE ADMINISTRATION ON THYROID GLAND HISTOLOGY AND MORPHOMETRIC PARAMETERS IN RATS

V.N. MOROZOV*, V.I. LUZIN**

*Belgorod National Research University, Pobedy st., 85, Belgorod, 308015, Russia, e-mail: Info@bsu.edu.ru

**Saint Luka Lugansk State Medical University,
50 let Oborony Luganska Sq., 1g, Lugansk, 91045, Lugansk People's Republic, Russia,
e-mail: kanclgmu@mail.ru

Abstract. Purpose was to study thyroid gland histology features and its morphometric parameters after 60-days tartrazine administration. **Materials and methods.** The research was performed by selecting 90 white male rats and dividing them into three groups. Rats in control group A (A) were administered a daily dose of physiological solution intragastrically for 60 days whereas rats in groups B (B) and C (B) received equal volume of tartrazine solution at a dose of 750 and 1500 mg/kg for the same period. The research lasted for 3, 10, 15, 24 and 45 days. Qualitative changes in thyroid gland histology were studied using light microscopy while quantitative changes were examined with the help of histomorphometry which included measurements of follicle inner diameter, follicular epithelium height, nucleus and follicular cytoplasm area, lumen-epithelial index and nuclear-cytoplasmic ratio. **Results and their discussion.** Quantitative increase of follicular cells with apoptosis, peeled-off epithelial cells as well as appearance of single erythrocytes accumulations in follicular cavity and increase in number of follicles with squamous epithelium, whose colloid had heterogeneous structure and didn't fill the cav-

ity completely, were revealed on thyroid gland sections in groups B (B) and C (B) on the 3rd, 10th and 15th days. At the late readaptation period, thyroid gland histologic pattern and morphometry are observed to restore: on the 45th day, their values in group B (B) approach the ones of the control group while in group C (B) changes are registered even on the 45th day. On the 45th day of the readaptation period, squamous epithelium follicles are only observed in the thyroid gland peripheral zone whereas in group C (B) they are noticed in both zones as well as cells with apoptosis. **Conclusion.** The above changes of thyroid gland histology depend on the dosage and indicate thyrocytes hypofunction which is proved by histomorphometry results.

Key words: thyroid gland, follicular cells, light microscopy, histomorphometry, tartrazine.

Введение. Для усиления естественного цвета конечного продукта в пищевой, фармацевтической, текстильной промышленности широкое применение находят пищевые красители, в частности представитель азокрасителей *тартразин* [17]. Данная пищевая добавка является не дорогостоящей и обеспечивает придание продукту устойчивого интенсивно желтого и оранжевого цвета, что улучшает его внешний вид и интерес к нему со стороны покупателей. *Тартразин* можно встретить в составе сладких газированных и алкогольных напитков, кондитерских изделий, приправ, продуктов быстрого приготовления, в наружной оболочке таблеток, капсул и драже [18]. Несмотря на высокий спрос на *тартразин* со стороны промышленности, остается открытым вопрос о его безопасности. Имеются сведения о том, что данная пищевая добавка является причиной развития аллергических реакций у сенсibilизированных детей (кожные высыпания, риниты, астма), нарушения внимания, гиперактивности, нарушений нормального течения полового созревания, а также оказывает нейротоксическое, генотоксическое и канцерогенное действие [8, 11, 12, 14]. Щитовидная железа является органом эндокринной системы, который активно реагирует на изменения констант внешней и внутренней среды путем повышения или снижения продукции своих гормонов – тироксина и трийодтиронина. Последнее приводит к изменению метаболизма белков, жиров и углеводов и обеспечивает адаптацию организма к воздействию. В литературе остается не освещенным вопрос о морфологических изменениях щитовидной железы крыс в условиях длительного воздействия *тартразина* и не описаны адаптационно-компенсаторные ее возможности в период после окончания воздействия данной пищевой добавки.

Цель исследования – изучить особенности гистологического строения щитовидной железы и ее гистоморфометрические показатели в период после окончания 60-ти суточного введения *тартразина*.

Материалы и методы исследования. Девяносто белых крыс-самцов (200-210 г.) были введены в эксперимент. Из тридцати животных сформировали контрольную группу, которой желудочным зондом ежесуточно 60 календарных дней вводили 1 мл 0,9% изотонического раствора натрия хлорида. Следующим тридцати особям (Группа Б) в тех же условиях зондово вводили 1 мл раствора тартразина из расчета 750 мг/кг, а оставшимся лабораторным животным (Группа В) – ту же пищевую добавку, но из расчета 1500 мг/кг массы тела. Тартразин использовался производителя *Roha Dyechem Pvt Ltd*, Индия. В ходе эксперимента животные содержались в чистых пластиковых клетках, со свободным доступом к пище и воде в условиях вивария. При этом, во время выполнения необходимых процедур и манипуляций руководствовались рекомендациями, установленными Директивой 2010/63/EU Европейского парламента и Советом Европейского союза [9]. Протокол исследования утвержден на заседании комиссии по биоэтике Государственного учреждения «Луганский государственный медицинский университет имени Святителя Луки» (протокол №2 от 25.03.2022 г.). Сроки эксперимента были 3, 10, 15, 24 и 45 сутки; животных умерщвляли путем ингаляции летальной дозы эфирного наркоза. Гистологическую обработку щитовидной железы (фиксацию, обезвоживание, заливку в твердую среду) проводили согласно стандартному протоколу. Гистологические срезы толщиной 5-6 мкм окрашивали гематоксилин-эозином. Для анализа срезов на стеклопрепаратах, их фотографирования использовали аппаратный комплекс, включающий персональный компьютер, микроскоп *Nikon Eclipse Ni* и цифровую камеру *Nikon DS-Fi3*. Для морфометрического анализа срезов применялось установленное на персональном компьютере программное обеспечение «*Nis-Elements BR 4.60.00*». Поскольку имеются выраженные морфологические отличия в размерах и форме фолликулов в центральной и периферической зонах щитовидной железы замеры производили отдельно в обеих из них. На срезах центральной и периферической зон измеряли внутренний диаметр фолликула, высоту фолликулярного эпителия (объектив $\times 10$), а также площадь ядра и цитоплазмы тироцитов (объектив $\times 100$). Далее вычисляли индексы функциональной активности фолликулярных клеток: просвет-эпителиальный индекс (отношение внутреннего диаметра фолликула к высоте фолликулярного эпителия) и ядерно-цитоплазматическое отношение. Для каждого морфометрического параметра замер производился не менее чем в 10 участках центральной или периферической зоны щитовидной железы.

Для статистического анализа полученных данных замеров структурных компонентов щитовидной железы использовали лицензионное программное обеспечения «*MS Excel*» и «*Statistika 5.1*». Для установления типа распределения цифровых данных применяли тест Колмогорова-Смирнова и Шапиро-Уилка. Учитывая, что тип распределения данных был нормальным для установления достоверности от-

клонений параметров экспериментальных и контрольных групп использовали параметрический *t*-критерий Стьюдента (уровень статистической значимости при $p < 0,05$).

Результаты и их обсуждение. У половозрелых крыс контрольной группы гистологическое строение щитовидной железы не отличается от такового, описанного в работах других авторов [2, 3]. Гистоморфометрическое исследование показало, что с 3 по 45 сутки после окончания введения физиологического раствора наблюдалась тенденция к некоторому возрастанию значений изучаемых параметров щитовидной железы, что объясняется продолжающимся ростом и развитием животного репродуктивного периода онтогенеза и активным уровнем метаболизма в данный период. Внутренний диаметр фолликулов в центральной части железы увеличивался с 3 по 45 сутки наблюдения с $61,95 \pm 0,73$ по $64,29 \pm 1,22$ мкм, высота фолликулярного эпителия – с $7,94 \pm 0,07$ по $8,32 \pm 0,09$ мкм, а просвет-эпителиальный индекс – колебался в пределах $7,73 \pm 0,14$ по $7,81 \pm 0,09$. Площадь ядер фолликулярных клеток возрастала с $26,45 \pm 0,43$ по $26,73 \pm 0,58$ мкм², площадь их цитоплазмы – с $33,81 \pm 0,29$ по $33,95 \pm 0,57$ мкм², а ядерно-цитоплазматическое отношение – с $0,782 \pm 0,012$ по $0,789 \pm 0,024$. В периферических отделах железы внутренний диаметр фолликулов в ходе наблюдения увеличивался с $86,23 \pm 0,80$ по $86,58 \pm 0,87$ мкм, высота фолликулярного эпителия – с $6,63 \pm 0,05$ по $6,79 \pm 0,05$ мкм, просвет-эпителиальный индекс – находился в пределах с $12,75 \pm 0,10$ по $13,02 \pm 0,21$, площадь ядер фолликулярных клеток – возрастала с $18,18 \pm 0,35$ по $18,41 \pm 0,45$ мкм², площадь цитоплазмы фолликулярных клеток – с $26,36 \pm 0,33$ по $26,75 \pm 0,41$ мкм² и ядерно-цитоплазматическое отношение – с $0,691 \pm 0,020$ по $0,692 \pm 0,017$.

К 3, 10 и 15 суткам исследования в группе Б фолликулы имели неправильную форму и разные размеры. Так, крупные фолликулы, были выстланы плоским эпителием, располагались преимущественно под капсулой и центрально в умеренном количестве, а средние и мелкие с однослойным кубическим эпителием – внутри железы. Коллоид хоть и заполнял большую полость фолликулов, имел неоднородную структуру и вакуоли. Выявлялись клетки с просветленной цитоплазмой и пикнотическим ядром, а в просвете фолликула поодиночке или группами определялись отделившиеся от его стенки тироциты, а также единичные скопления эритроцитов. На 24 сутки количество фолликулов с плоским эпителием уменьшалось, встречались единичные фолликулярные клетки в просвете фолликула, а к 45 суткам наблюдения фолликулы с плоским эпителием определялись только на периферии железы. В группе Б в центральной зоне щитовидной железы высота фолликулярного эпителия уменьшалась, по сравнению с аналогичным параметром группы А, с 3 по 24 сутки исследования на 12,01%, 8,56%, 7,28%, 5,44%, площадь ядер фолликулярных клеток – с 3 по 15 сутки на 9,36%, 7,52%, 6,31%, ядерно-цитоплазматическое отношение – на 3, 10, 15, 45 сутки на 11,45%, 10,12%, 9,03%, 6,34% (здесь и далее по тексту при уровне статистической значимости $p < 0,05$). Поскольку внутренний диаметр фолликулов возрастал, а высота фолликулярного эпителия снижалась, то просвет-эпителиальный индекс увеличивался с 3 по 24 сутки на 17,75%, 13,23%, 12,06%, 8,32%. В периферической зоне щитовидной железы изменения гистоморфометрических параметров имели аналогичную тенденцию. Внутренний диаметр фолликулов был больше того же параметра контрольной группы на 3 и 15 сутки на 3,02%, 2,77%, высота фолликулярного эпителия была меньше на 6,31%, 5,60%, 5,54%, 3,60% (с 3 по 24 сутки), площадь ядер фолликулярных клеток – на 6,86% (3 сутки), а ядерно-цитоплазматическое отношение – на 9,88% (3 сутки) соответственно. Просвет-эпителиальный индекс увеличивался с 3 по 24 сутки на 10,05%, 9,14%, 8,77%, 6,31% (табл.).

Следует отметить, что в группе В на 3, 10, 15 и 24 сутки эксперимента наблюдалась однонаправленная, более выраженная, чем в предыдущей группе, динамика морфологических изменений. Крупные неправильной формы фолликулы преобладали на периферии, они были выстланы однослойным плоским эпителием. В центральных отделах органа выявлялись мелкие и крупные фолликулы, выстланные однослойным кубическим или плоским эпителием, при этом средних фолликулов в поле зрения было мало. Неоднородной структуры коллоид частично заполнял фолликулы, в некоторых из них он выглядел в виде фрагментированных сеткообразных волокнистых структур. Полость фолликула нередко содержала группы десквамированных эпителиоцитов. Во многих фолликулах встречались клетки с просветленной цитоплазмой и пикнотическим ядром. На 24 сутки наблюдения в поле зрения был выявлен очаг паренхимы органа, инфильтрированный лимфоцитами. К 45 суткам наблюдения количество фолликулов с плоским эпителием уменьшалось, коллоид полностью заполнял полости фолликулов, определялись единичные вакуоли в коллоиде. Встречались единичные клетки с просветленной цитоплазмой и пикнотическим ядром (рис.).

Морфометрические параметры щитовидной железы крыс в период реадaptации после 60-ти
 суточного введения *тартазина*, ($M \pm m$)

| Срок периода реадaptации, сутки | Внутренний диаметр фолликула, мкм | Высота фолликулярного эпителия, мкм | Просвет-эпителиальный индекс | Площадь ядер фолликулярных клеток, мкм ² | Площадь цитоплазмы фолликулярных клеток, мкм ² | Ядерно-цитоплазматическое отношение |
|---------------------------------|-----------------------------------|-------------------------------------|------------------------------|---|---|-------------------------------------|
| Группа А | | | | | | |
| 3 | 61,95±0,73 86,23±0,80 | 7,94±0,07 6,63±0,05 | 7,81±0,09 13,02±0,21 | 26,45±0,43 18,18±0,35 | 33,81±0,29 26,36±0,33 | 0,782±0,012 0,691±0,020 |
| 10 | 62,27±0,93 86,32±0,80 | 8,00±0,07 6,67±0,06 | 7,79±0,13 12,95±0,13 | 26,45±0,48 18,20±0,37 | 33,80±0,29 26,38±0,35 | 0,783±0,019 0,691±0,023 |
| 15 | 62,33±1,10 86,80±0,60 | 8,04±0,09 6,71±0,06 | 7,76±0,17 12,94±0,16 | 26,57±0,50 18,26±0,33 | 33,87±0,58 26,40±0,32 | 0,786±0,024 0,692±0,012 |
| 24 | 62,64±1,12 86,17±0,58 | 8,09±0,09 6,72±0,05 | 7,74±0,13 12,83±0,16 | 26,59±0,70 18,31±0,43 | 33,75±0,62 26,47±0,37 | 0,789±0,024 0,692±0,017 |
| 45 | 64,29±1,22 86,58±0,87 | 8,32±0,09 6,79±0,05 | 7,73±0,14 12,75±0,10 | 26,73±0,58 18,41±0,45 | 33,95±0,57 26,75±0,41 | 0,788±0,014 0,689±0,018 |
| Группа Б | | | | | | |
| 3 | 64,08±0,97 88,83±0,69* | 6,98±0,11* 6,21±0,09* | 9,19±0,24* 14,33±0,29* | 23,98±0,51* 16,93±0,37* | 34,66±0,39 27,27±0,46 | 0,693±0,021* 0,622±0,021* |
| 10 | 64,48±0,95 88,96±0,93 | 7,31±0,09* 6,30±0,05* | 8,82±0,11* 14,13±0,18* | 24,47±0,43* 17,17±0,31 | 34,77±0,36 27,25±0,46 | 0,704±0,014* 0,632±0,020* |
| 15 | 64,75±1,00 89,21±0,78* | 7,45±0,11* 6,34±0,05* | 8,70±0,18* 14,07±0,16* | 24,90±0,37* 17,40±0,40 | 34,81±0,46 27,23±0,52 | 0,715±0,008* 0,640±0,022* |
| 24 | 64,20±1,26 88,30±0,78 | 7,65±0,10* 6,47±0,07* | 8,39±0,07* 13,65±0,19* | 25,41±0,30 17,44±0,40 | 34,81±0,73 27,18±0,36 | 0,732±0,022 0,642±0,017 |
| 45 | 64,95±1,00 88,34±0,83 | 8,11±0,08 6,60±0,11 | 8,01±0,19 13,41±0,30 | 25,83±0,46 17,81±0,39 | 35,04±0,49 27,18±0,43 | 0,738±0,017* 0,656±0,015 |
| Группа В | | | | | | |
| 3 | 64,67±0,94* 89,54±0,87* | 6,79±0,13* 6,02±0,08* | 9,54±0,22* 14,89±0,27* | 23,24±0,42* 16,22±0,41* | 34,89±0,34* 27,66±0,44* | 0,666±0,014* 0,588±0,020* |
| 10 | 64,91±0,67* 89,70±1,01* | 7,05±0,07* 6,11±0,03* | 9,20±0,08* 14,68±0,20* | 24,14±0,40* 16,91±0,27* | 34,93±0,35* 27,53±0,53* | 0,692±0,017* 0,615±0,016* |
| 15 | 65,10±0,74 89,77±0,80* | 7,24±0,80* 6,26±0,02* | 9,00±0,16* 14,34±0,12* | 24,49±0,35* 17,20±0,25* | 35,05±0,52 27,62±0,48 | 0,700±0,017* 0,625±0,019* |
| 24 | 65,31±1,00 89,18±1,15* | 7,51±0,10* 6,42±0,06* | 8,71±0,21* 13,90±0,13* | 24,82±0,28* 17,53±0,31 | 35,05±0,51 27,63±0,29* | 0,709±0,016* 0,635±0,016* |
| 45 | 65,80±1,00 88,95±0,89 | 8,05±0,09* 6,41±0,10* | 8,18±0,18 13,89±0,23* | 25,35±0,49 17,63±0,39 | 35,25±0,39 27,52±0,50 | 0,720±0,021* 0,640±0,005* |

Примечание: * – означает достоверное отличие от контрольных значений

В группе В в центральной зоне щитовидной железы внутренний диаметр фолликулов был выше аналогичного показателя группы А на 4,40%, 4,23% (на 3, 10 сутки), высота фолликулярного эпителия была меньше на 14,43%, 11,83%, 9,93%, 7,21%, 3,21% (с 3 по 45 сутки), площадь ядер фолликулярных клеток – на 12,15%, 8,75%, 7,84%, 6,67% (с 3 по 24 сутки), а ядерно-цитоплазматическое отношение – на 14,84%, 11,68%, 10,99%, 10,13%, 8,58% (с 3 по 45 сутки). При этом, просвет-эпителиальный индекс увеличивался с 3 по 24 сутки на 22,19%, 18,21%, 15,95%, 12,48%, а площадь цитоплазмы фолликулярных клеток – с 3 по 10 сутки на 3,20%, 3,34%. В периферической зоне щитовидной железы выявлено, что внутренний диаметр фолликулов возрастал на 3,84%, 3,91%, 3,42%, 3,50% (с 3 по 24 сутки), высота фолликулярного эпителия уменьшалась на 9,20%, 8,42%, 6,75%, 4,44%, 5,60% (с 3 по 45 сутки), площадь ядер фолликулярных клеток – на 10,75%, 7,08%, 5,79% (с 3 по 15 сутки), а ядерно-цитоплазматическое отношение – на 14,91%, 11,09%, 9,74%, 8,24%, 7,05% (во все сроки исследования). Просвет-эпителиальный индекс был больше такого же параметра контрольной группы на 14,43%, 13,43%, 10,86%,

8,27%, 8,94% (с 3 по 45 сутки), а площадь цитоплазмы фолликулярных клеток – на 4,94%, 4,49%, 4,36% (на 3, 10, 24 сутки) (см. табл.).

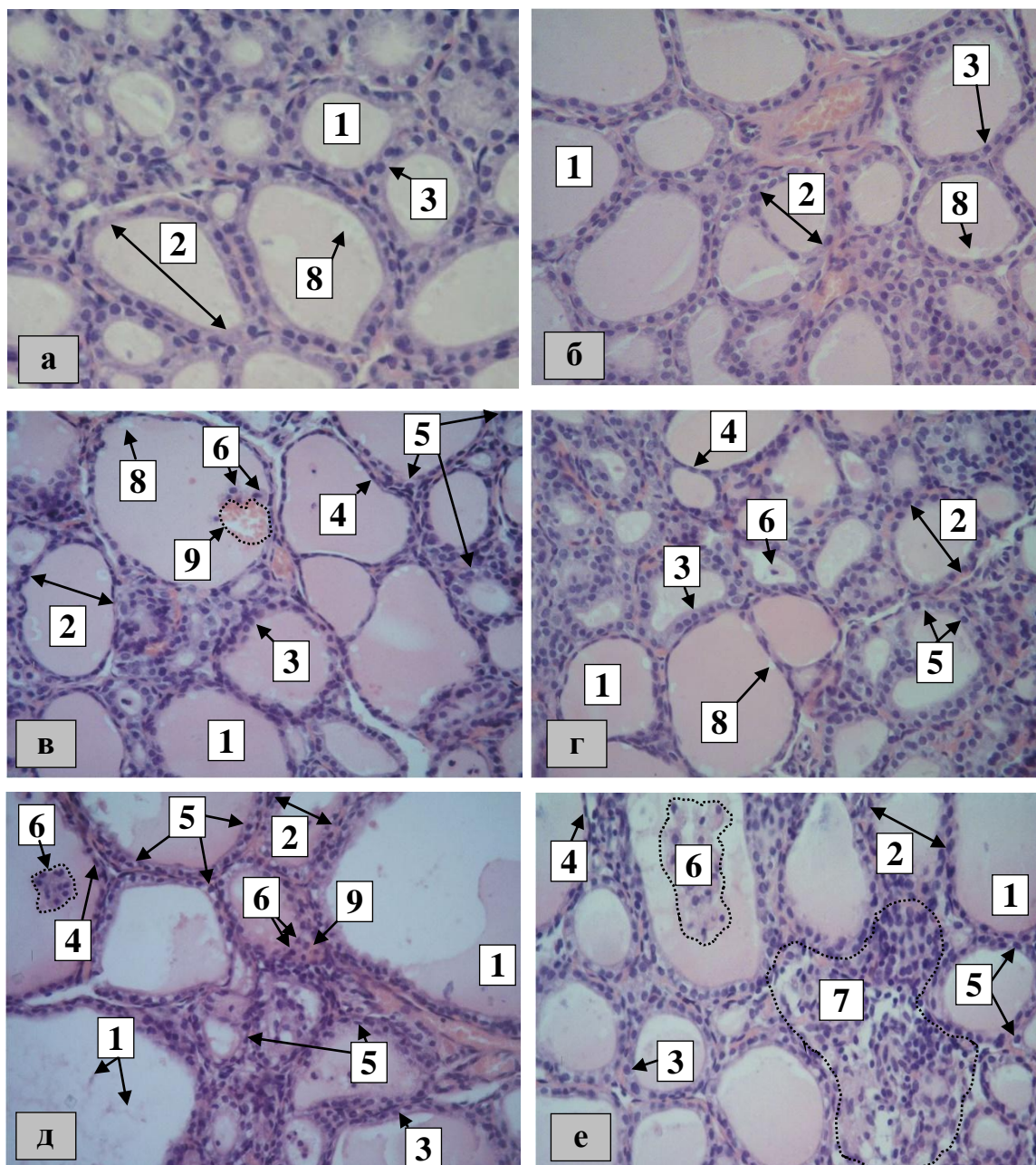


Рис. Структурные особенности щитовидной железы (10 сутки исследования: а – группа А, в – группа Б, д – группа В; 24 сутки исследования: б – группа А, г – группа Б, е – группа В): 1 – коллоид, 2 – фолликул, 3 – фолликулярная клетка (кубическая форма), 4 – фолликулярная клетка (плоская форма), 5 – фолликулярная клетка с просветленной цитоплазмой и пикнотическим ядром, 6 – тироциты, отделившиеся от стенки фолликула, 7 – участок органа, инфильтрированный лимфоцитами, 8 – вакуоль, 9 – скопление эритроцитов в полости фолликула. Окраска: гематоксилин-эозин. Увеличение: $\times 400$

При анализе имеющейся литературы установлено, что прием *тартразина* вызывает повреждение ДНК и хромосомные aberrации эпителиоцитов у крыс [7, 13], а мутации в генетическом материале способны вызывать нарушения биосинтеза протеинов и приводить к расстройству транспорта его из гранулярной эндоплазматической сети [6, 15]. По данным литературы, *тартразин* может усиливать перекисное окисление липидов, образование свободных радикалов, а также активировать экспрессию генов, ответственных за процессы апоптоза [10]. Ряд авторов отмечает, что структурными признаками апоптоза, который может активизироваться при окислительном стрессе, являются наличие пикнотических ядер,

просветленной цитоплазмы, эпителиоцитов, отделившихся от базальной мембраны и расположенных в полости фолликулов [5]. Как утверждают некоторые ученые снижение количества коллоида в полости фолликула, высоты тироцитов, ядерно-цитоплазматического отношения, а также увеличение просвет-эпителиального индекса свидетельствует о гипофункции железы [1, 19]. Вышеописанное позволяет объяснить появление клеток с признаками апоптоза и слущенных тироцитов в полости фолликулов с 3 по 24 сутки наблюдения в группах Б и В, а также единичные случаи на 45 сутки в группе В. Также, это позволяет сделать вывод, что изменения количества и структуры коллоида, а также появление фолликулов с однослойным плоским эпителием (подтверждается статистически значимым снижением высоты фолликулярного эпителия), уменьшение ядерно-цитоплазматического отношения и возрастание просвет-эпителиального индекса связаны со снижением функциональной активности тироцитов органа с 3 по 24 сутки (в группе Б) и с 3 по 45 сутки (в группе В). Данное предположение подтверждает ультрамикроскопическое строение тироцитов после влияния тартразина в ранние сроки наблюдения, опубликованные автором ранее [4]. То обстоятельство, что тартразин способен влиять на развитие воспалительного процесса (через экспрессию *NFκB* и *MAPK8*) [16], позволяет объяснить наличие в паренхиме органа участка, инфильтрированного лимфоцитами на 24 сутки наблюдения в группе В.

Выводы:

1. На 3, 10 и 15 сутки после окончания 60-ти суточного введения тартразина половозрелым крысам на срезах щитовидной железы выявлено увеличение количества фолликулярных клеток с явлениями апоптоза, слущенных эпителиоцитов, а также единичные скопления эритроцитов в полости фолликулов, увеличение содержания фолликулов с плоским эпителием, наличие неоднородного по структуре коллоида, который не полностью заполняет полость фолликула. Данные изменения являются дозозависимыми, свидетельствуют о гипофункции тироцитов и подтверждаются результатами гистоморфометрии.

2. К поздним срокам периода реадaptации наблюдается восстановление гистологической картины и морфометрических параметров щитовидной железы: в группе Б они практически полностью приближаются к контрольным значениям к 45 суткам, а в группе В изменения регистрируются и на 45 сутки. В группе Б к 45 суткам периода реадaptации фолликулы с плоским эпителием обнаруживаются только в периферической зоне щитовидной железы, при этом в группе В – они выявляются как в ее центральной, так и в периферической зонах, а также встречаются клетки с явлениями апоптоза

Литература

1. Бильжанова Г.Ж., Чекуров И.В., Вишневская Т.Я. Морфофункциональный профиль щитовидной железы самцов крыс Wistar в рамках экспериментальной модели «Гипотиреоз - стресс» // Известия Оренбургского государственного аграрного университета. 2016. Т. 2, № 58. С. 177–180.
2. Газизова А.И. Сравнительная морфофункциональная характеристика щитовидной железы белой лабораторной крысы, кролика и собаки // The scientific heritage. 2021. Т. 60-1, № 60. С. 8–10.
3. Клименкова И.В., Кирпанёва Е.А. Особенности гистоархитектоники щитовидной железы лабораторных крыс // Актуальные проблемы интенсивного развития животноводства. 2019. Т. 22-2. С. 202–208.
4. Морозов В.Н. Влияние 60-ти дневного введения тартразина в различных дозах на ультраструктуру фолликулярных клеток щитовидной железы крыс // Медицинская наука и образование Урала. 2022. Т. 23, № 4. С. 76–79.
5. Abdel Gawad F.A., El-Shaarawy E.A.A., Arsanyos S.F., Abd El-Galil T.I., Awes G.N. Can constant light exposure affect the thyroid gland in prepubertal male albino rats? Histological and ultrastructural study // Folia Morphol (Warsz). 2019. Vol. 78, № 2. P. 297–306.
6. Abdul-Hamid M., Salah M. Lycopene reduces deltamethrin effects induced thyroid toxicity and DNA damage in albino rats // The Journal of Basic and Applied Zoology. 2013. Vol. 66, № 4. P. 155–163.
7. Amin K.A., Al-Shehri F.S. Toxicological and safety assessment of tartrazine as a synthetic food additive on health biomarkers: A review // African Journal of Biotechnology. 2018. Vol. 17, № 6. P. 139-149.
8. Balta I., Sevastre B., Mireşan V., Taulescu M., Raducu C., Longodor A.L., Amfir M., Codruta S., Aurelia C. Protective effect of blackthorn fruits (*Prunus spinosa*) against tartrazine toxicity development in albino Wistar rats // BMC Chem. 2019. Vol. 13, № 1. P. 104.
9. Directive 2010/63/EU of the European Parliament and of the Council of the European Union on the protection of animals used for scientific purposes, complying with the requirements of the European Economic Area. St. Petersburg, 2012.
10. El-Desoky G.E., Wabaidur S.M., AlOthman Z.A., Habila M.A. Regulatory Role of Nano-Curcumin against Tartrazine-Induced Oxidative Stress, Apoptosis-Related Genes Expression, and Genotoxicity in Rats // Molecules. 2020. Vol. 25, № 24. P. 5801.
11. Ismail O.I., Rashed N.A. Riboflavin attenuates tartrazine toxicity in the cerebellar cortex of adult albi-

no rat // *Sci Rep*. 2022. Vol. 12, № 1. P. 19346.

12. Kaya S.I., Cetinkaya A., Ozkan S.A. Latest advances on the nanomaterials-based electrochemical analysis of azo toxic dyes Sunset Yellow and Tartrazine in food samples // *Food Chem Toxicol*. 2021. Vol. 156. P. 112524.

13. Khayyat L., Essawy A., Sorour J., Soffar A. Tartrazine induces structural and functional aberrations and genotoxic effects in vivo // *PeerJ*. 2017. Vol. 5. P. e3041.

14. Mindang E.L.N., Awounfack C.F., Ndindeh D.T., Krause R.W.M., Njamen D. Effects of Tartrazine on Some Sexual Maturation Parameters in Immature Female Wistar Rats // *Int J Environ Res Public Health*. 2022. Vol. 19, № 16. P. 10410.

15. Prabantu V.M., Naveenkumar N., Srinivasan N. Influence of Disease-Causing Mutations on Protein Structural Networks // *Front Mol Biosci*. 2021. Vol. 7. P. 620554.

16. Raposá B., Pónusz R., Gerencsér G., Budán F., Gyöngyi Z., Tibold A., Hegyi D., Kiss I., Koller Á., Varjas T. Food additives: Sodium benzoate, potassium sorbate, azorubine, and tartrazine modify the expression of NFκB, GADD45a, and MAPK8 genes // *Physiol Int*. 2016. Vol. 103, № 3. P. 334-343.

17. Rovina K., Siddiquee S., Shaarani S.M. A Review of Extraction and Analytical Methods for the Determination of Tartrazine (E 102) in Foodstuffs // *Crit Rev Anal Chem*. 2017. Vol. 47, № 4. P. 309-324.

18. Sambu S., Hemaram U., Murugan R., Alsofi A.A. Toxicological and Teratogenic Effect of Various Food Additives: An Updated Review // *Biomed Res Int*. 2022. Vol. 2022. P. 6829409.

19. Yanko R., Levashov M. Histomorphological features of the thyroid gland in rats of different ages with alimentary-induced obesity // *Environmental and Experimental Biology*. 2022. Vol. 20. P. 171–177.

References

1. Bil'zhanova GZ, Chekurov IV, Vishnevskaja TJa. Morfofunkcional'nyj profil' shhitovidnoj zhelezy samcov krysa Wistar v ramkah jeksperimental'noj modeli «Gipotireoz - stress» [Morphofunctional profile of the thyroid gland of male Wistar rats within the experimental model "Hypothyroidism - stress"]. *Izvestija Orenburgskogo gosudarstvennogo agrarnogo universiteta*. 2016;2(58):177-80. Russian.

2. Gazizova AI. Sravnitel'naja morfofunkcional'naja harakteristika shhitovidnoj zhelezy beloju laboratornoj krysy, krolika i sobaki [Comparative morphofunctional characteristics of the thyroid gland of a white laboratory rat, rabbit and dog]. *The scientific heritage*. 2021;60-1(60):8-10. Russian.

3. Klimenkova IV, Kirpanjova EA. Osobennosti gistoarhitektoniki shhitovidnoj zhelezy laboratornyh krysa [Features of histoarchitectonics of the thyroid gland of laboratory rats]. *Aktual'nye problemy intensivnogo razvitiya zhivotnovodstva*. 2019;22-2:202-8. Russian.

4. Morozov VN. Vlijanie 60-ti dnevnogo vvedeniya tartrazina v razlichnyh dozah na ul'trastrukturu follikuljarnyh kletok shhitovidnoj zhelezy krysa [The effect of 60-day administration of tartrazine in various doses on the ultrastructure of follicular cells of the thyroid gland of rats]. *Medicinskaja nauka i obrazovanie Urala*. 2022;23(4):76-9. Russian.

5. Abdel Gawad FA, El-Shaarawy EAA, Arsanyos SF, Abd El-Galil TI, Awes GN. Can constant light exposure affect the thyroid gland in prepubertal male albino rats? Histological and ultrastructural study. *Folia Morphol (Warsz)*. 2019;78(2):297-306.

6. Abdul-Hamid M, Salah M. Lycopene reduces deltamethrin effects induced thyroid toxicity and DNA damage in albino rats. *The Journal of Basic and Applied Zoology*. 2013;66(4):155-63.

7. Amin KA, Al-Shehri FS. Toxicological and safety assessment of tartrazine as a synthetic food additive on health biomarkers: A review. *African Journal of Biotechnology*. 2018;17(6):139-49.

8. Balta I, Sevastre B, Mireşan V, Taulescu M, Raducu C, Longodor AL, Amfir M, Codruta S, Aurelia C. Protective effect of blackthorn fruits (*Prunus spinosa*) against tartrazine toxicity development in albino Wistar rats. *BMC Chem*. 2019;13(1):104.

9. Directive 2010/63/EU of the European Parliament and of the Council of the European Union on the protection of animals used for scientific purposes, complying with the requirements of the European Economic Area. St. Petersburg, 2012.

10. El-Desoky GE, Wabaidur SM, AlOthman ZA, Habila MA. Regulatory Role of Nano-Curcumin against Tartrazine-Induced Oxidative Stress, Apoptosis-Related Genes Expression, and Genotoxicity in Rats. *Molecules*. 2020;25(24): 5801.

11. Ismail OI, Rashed NA. Riboflavin attenuates tartrazine toxicity in the cerebellar cortex of adult albino rat. *Sci Rep*. 2022;12(1):19346.

12. Kaya SI, Cetinkaya A, Ozkan SA. Latest advances on the nanomaterials-based electrochemical analysis of azo toxic dyes Sunset Yellow and Tartrazine in food samples. *Food Chem Toxicol*. 2021;156:112524.

13. Khayyat L, Essawy A, Sorour J, Soffar A. Tartrazine induces structural and functional aberrations and genotoxic effects in vivo. *PeerJ*. 2017;5:e3041.

14. Mindang ELN, Awounfack CF, Ndinteh DT, Krause RWM, Njamen D. Effects of Tartrazine on Some Sexual Maturation Parameters in Immature Female Wistar Rats. *Int J Environ Res Public Health*. 2022;19(16):10410.

15. Prabantu VM, Naveenkumar N, Srinivasan N. Influence of Disease-Causing Mutations on Protein Structural Networks. *Front Mol Biosci*. 2021;7:620554.

16. Raposa B, Pónusz R, Gerencsér G, Budán F, Gyöngyi Z, Tibold A, Hegyi D, Kiss I, Koller Á, Varjas T. Food additives: Sodium benzoate, potassium sorbate, azorubine, and tartrazine modify the expression of NFκB, GADD45α, and MAPK8 genes. *Physiol Int*. 2016;103(3):334-343.

17. Rovina K, Siddiquee S, Shaarani SM. A Review of Extraction and Analytical Methods for the Determination of Tartrazine (E 102) in Foodstuffs. *Crit Rev Anal Chem*. 2017;47(4):309-324.

18. Sambu S, Hemaram U, Murugan R, Alsofi AA. Toxicological and Teratogenic Effect of Various Food Additives: An Updated Review. *Biomed Res Int*. 2022;2022:6829409.

19. Yanko R, Levashov M. Histomorphological features of the thyroid gland in rats of different ages with alimentary-induced obesity. *Environmental and Experimental Biology*. 2022;20:171-7.

Библиографическая ссылка:

Морозов В.Н., Лузин В.И. Влияние 60-ти суточного введения тартразина на гистологическое строение и морфометрические параметры щитовидной железы крыс // Вестник новых медицинских технологий. Электронное издание. 2023. №5. Публикация 3-4. URL: <http://www.medtsu.tula.ru/VNMT/Bulletin/E2023-5/3-4.pdf> (дата обращения: 25.09.2023). DOI: 10.24412/2075-4094-2023-5-3-4. EDN NTVKGG*

Bibliographic reference:

Morozov VN, Luzin VI. Vlijanie 60-ti sutochnogo vvedenija tartrazina na gistologicheskoe stroenie i morfometricheskie parametry shhitovidnoj zhelezy krys [Influence of 60-days tartrazine administration on thyroid gland histology and morphometric parameters in rats]. *Journal of New Medical Technologies, e-edition*. 2023 [cited 2023 Sep 25];5 [about 8 p.]. Russian. Available from: <http://www.medtsu.tula.ru/VNMT/Bulletin/E2023-5/3-4.pdf>. DOI: 10.24412/2075-4094-2023-5-3-4. EDN NTVKGG

* номера страниц смотреть после выхода полной версии журнала: URL: <http://medtsu.tula.ru/VNMT/Bulletin/E2023-5/e2023-5.pdf>

**идентификатор для научных публикаций EDN (eLIBRARY Document Number) будет активен после загрузки полной версии журнала в eLIBRARY